

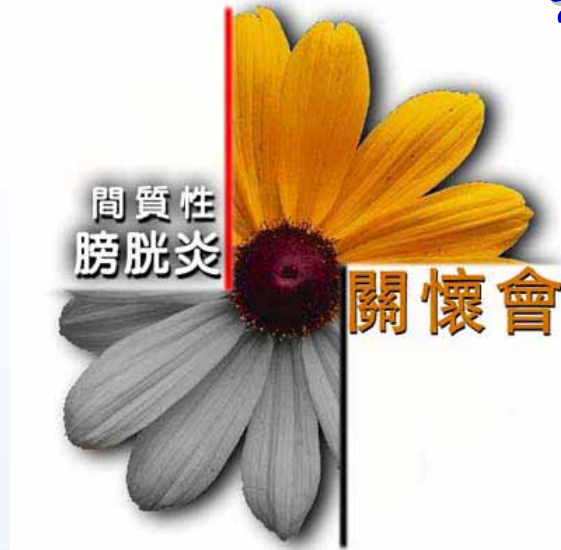

千變萬化 難以捉摸

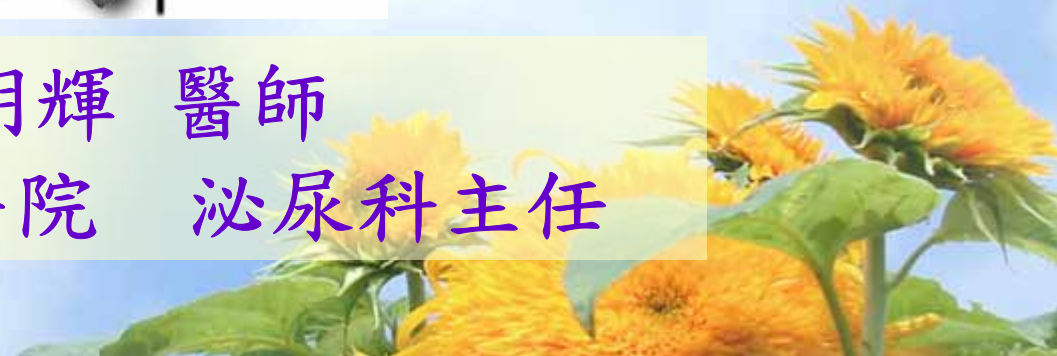

# 間質性膀胱炎

再次認識你



李明輝 醫師  
署立台中醫院 泌尿科主任



# 間質性膀胱炎是什麼？

➡ 沒有細菌的神經(黏膜)性發炎

➡ 頻尿、尿急、下腹部疼痛、夜尿



# IC研究

◎ 嬰兒期



青春期

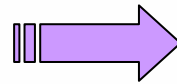
◎ 疑點    ? ? ?

◎ 時好時壞




# (間質性膀胱炎有不同類型嗎?)

◎不同病因?  
臨床症狀!



不同型式

◎潰瘍型(5-10%)  
非潰瘍型(90%)

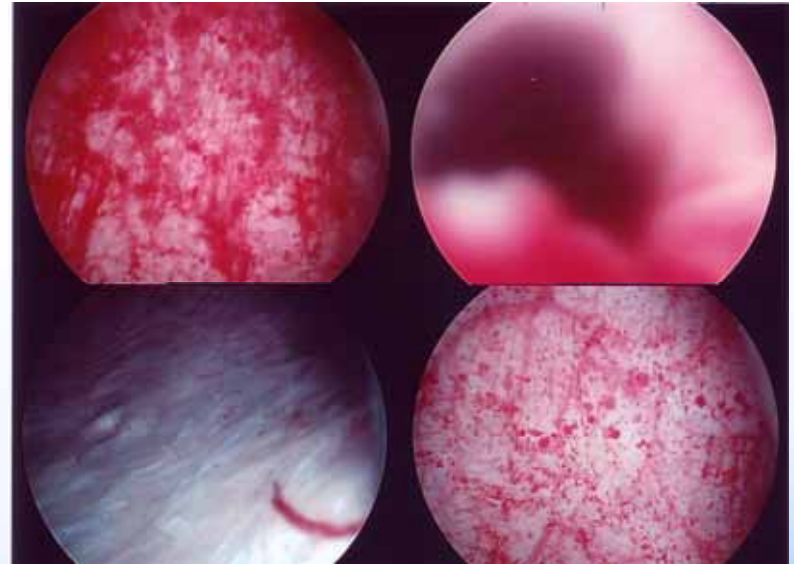
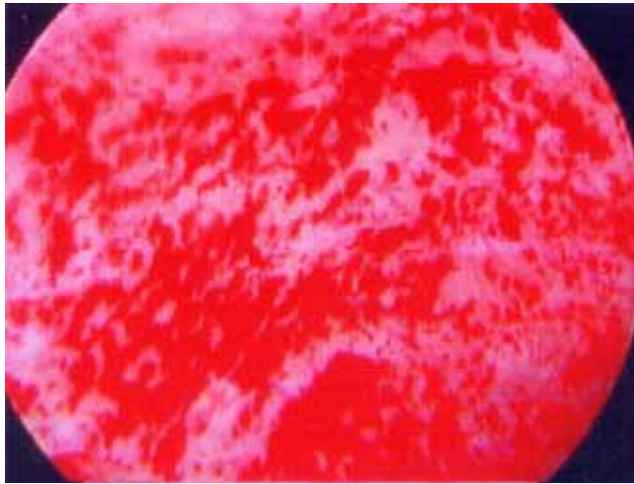
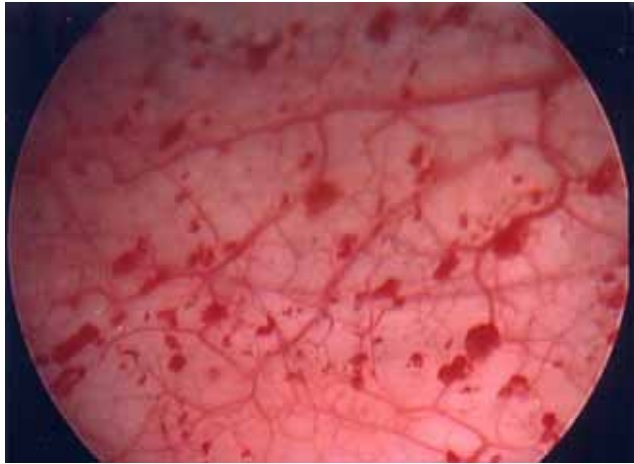


雷射(+)

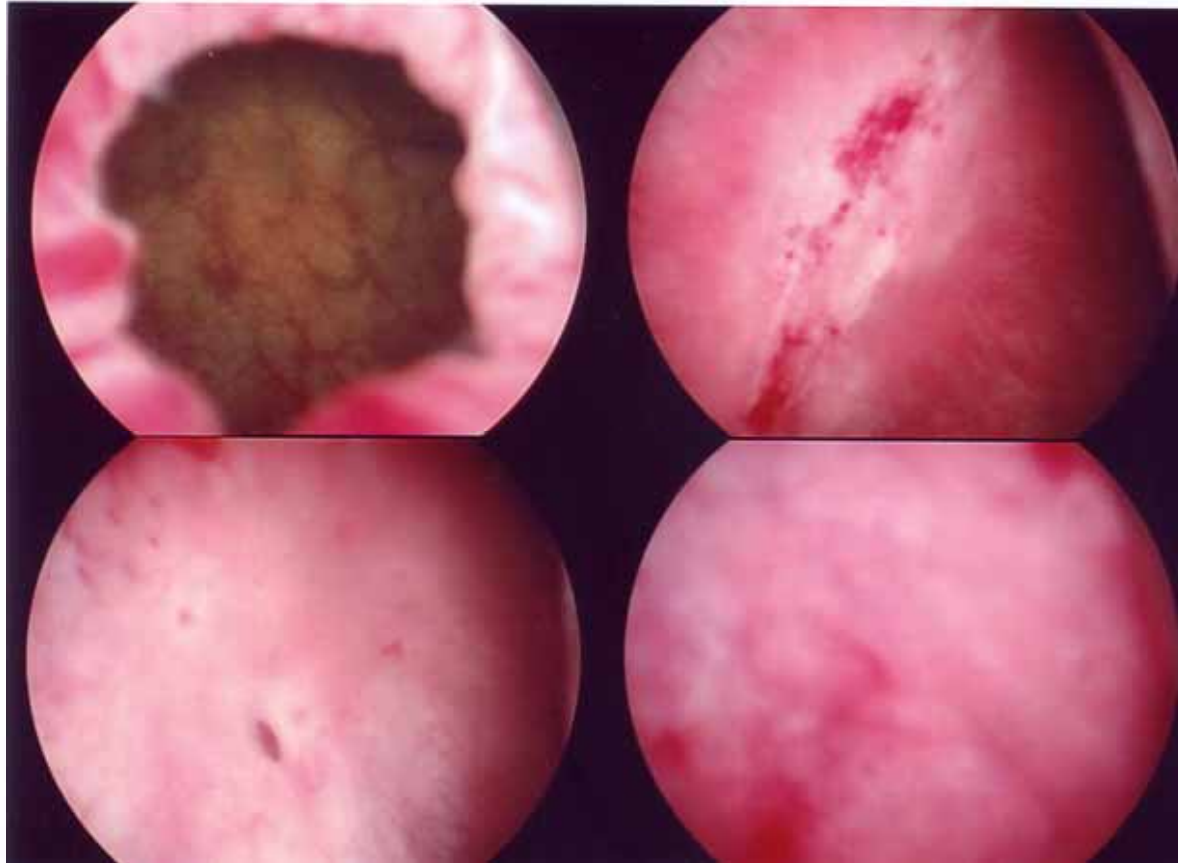
◎無擴張後黏膜下出血或潰瘍—10%



# 非潰瘍



# 潰瘍型



# 膀胱擴張術實錄

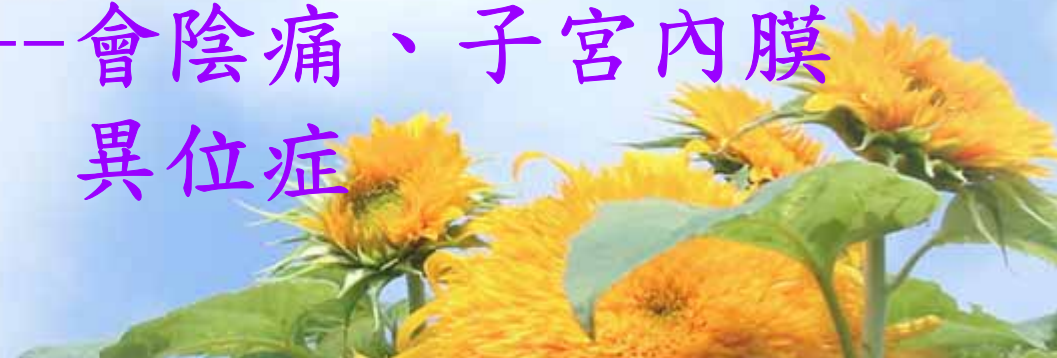- 影片



# 如何診斷IC? (1)

- ◎ 臨床診斷 --- 病史、症狀
- 尿液檢查
- 癌症? 腎疾病? 結核? 陰道發炎、性病、神經膀胱、放射性膀胱

可能合併存在 --- 會陰痛、子宮內膜異位症





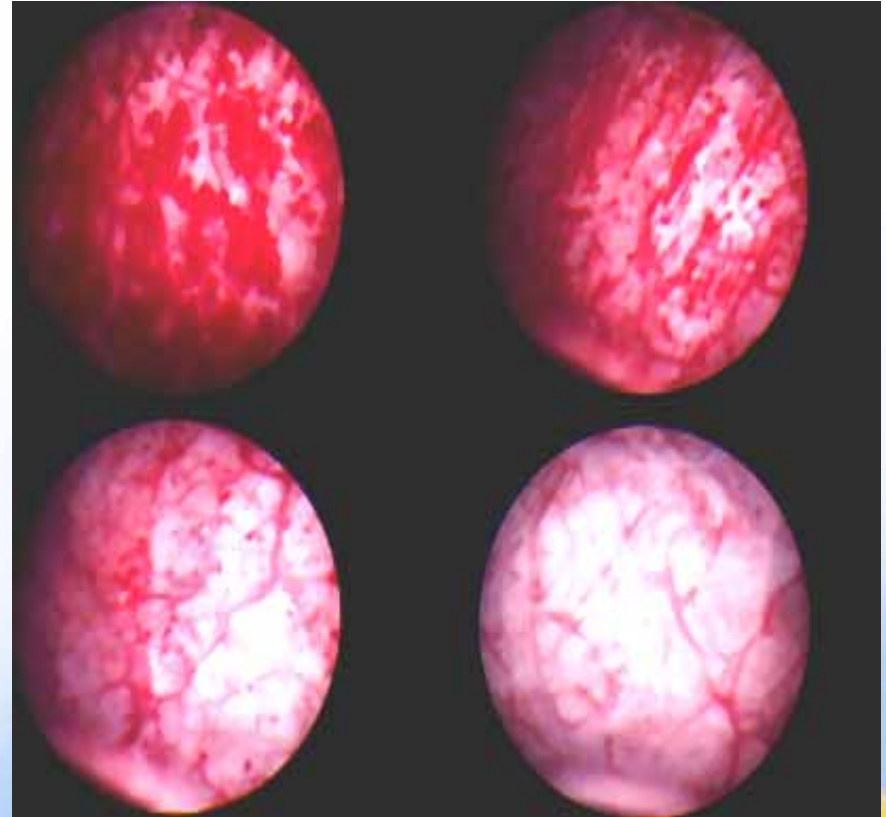
## 如何診斷IC? (2)

膀胱鏡檢合併膀胱擴張術  
(麻醉)

-----黏膜下肉芽出血

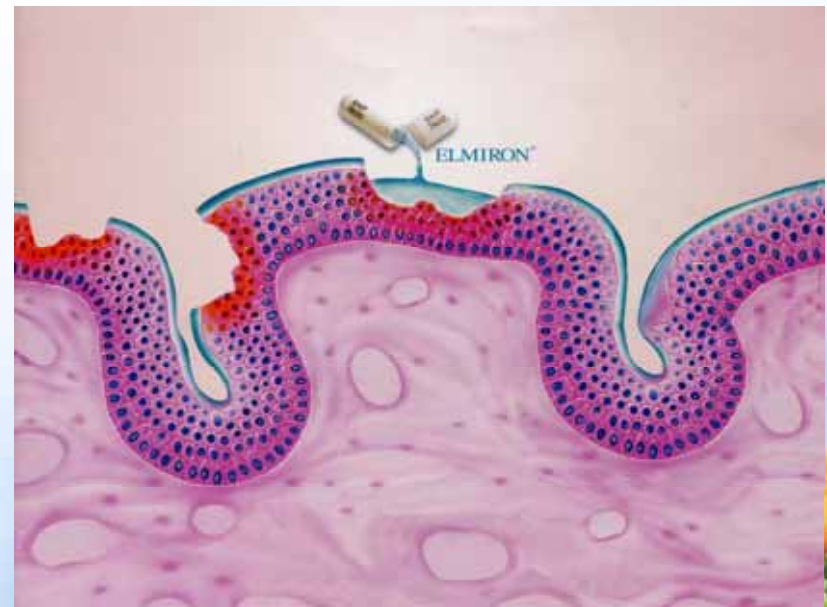
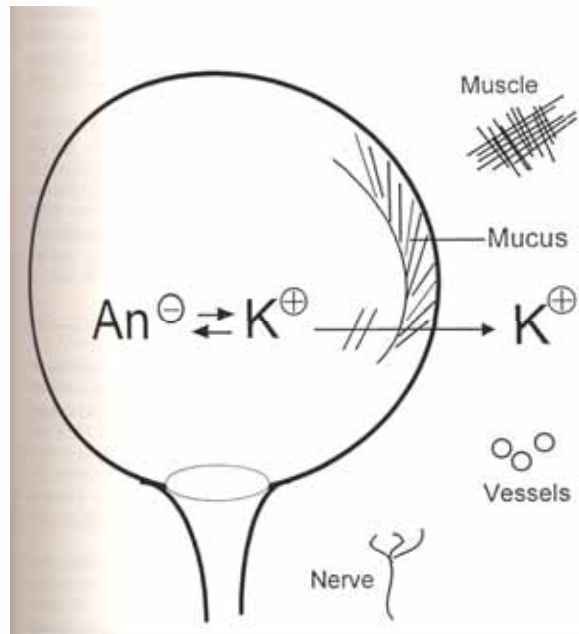
10%為陰性

-----切片去除癌症



# 如何診斷IC? (3)

鉀離子試驗：陽性率75%



# 如何診斷IC? (4)

尿液中標誌物-----

GP51.

APF.



## IC的病人數?那一種最多?

早期--- 罕見疾病；停經後婦女

現在--- 任何年齡層；男人、小孩

--- 美國：700,000(歐洲的3倍)

--- 90%女性

(男性非細菌性前列腺炎= IC?)

台灣 I.C 病人數???



# IC和尿路感染(UTI.) 關連? (1)

假說: 尿路感染引發I.C.(?)

(尿路感染病史  I.C.)

多數IC無UTI病史(0)

尿液培養及膀胱切片--無細菌及病毒(0)



## IC 和 U.T.I 關聯(2)

抗生素治療IC的研究-----無效(0)

IC病患合併尿路感染-----可能(0)

怎麼辦?

抗生素治療(低劑量、預防性)

荷爾蒙治療(停經婦女)

若持續性發生 → 進一步評估



## IC會逐漸惡化?

- ◎ 大部分病人，IC不會逐漸惡化
- ◎ 少部分病人，IC極速惡化 → 膀胱容量低
- ◎ 早期診斷，治療反應佳
- ◎ 大部分病人---時好時壞
- ◎ 一部分病人---病情緩解一段長時間



# IC最佳療法?

- 無單一最佳療法，適合每一病人
- 嘗試療法(單一或合併)

病人本身---自我療法

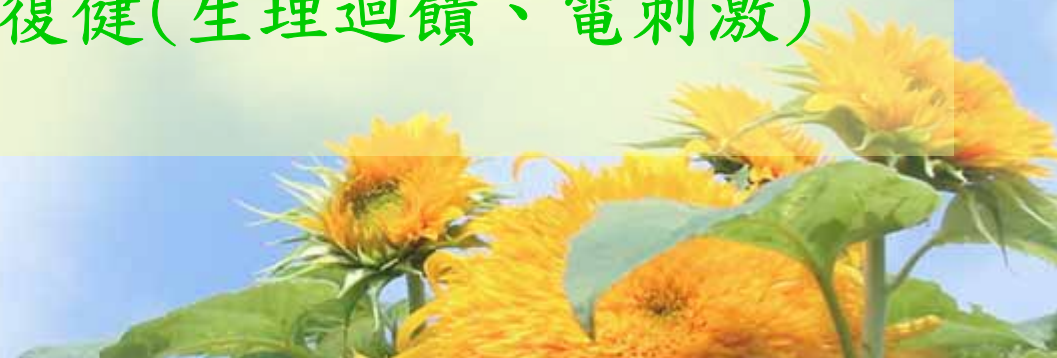飲食調適

壓力

低能量運動

醫護人員---藥物(口服、灌注)

膀胱復健(生理迴饋、電刺激)





# IC最佳療法?

膀胱擴張術—診斷及治療

雷射療法 ---潰瘍型I.C

膀胱灌注 ---Heparin.

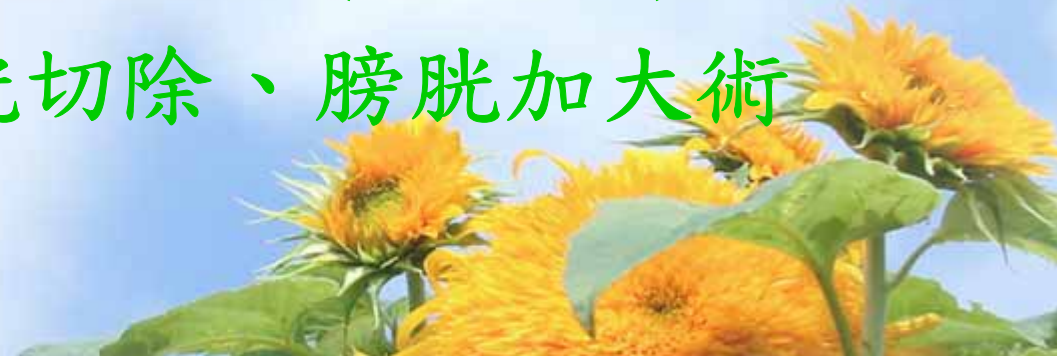Dms0.

Steroid.

BCG(?). RTX(?).

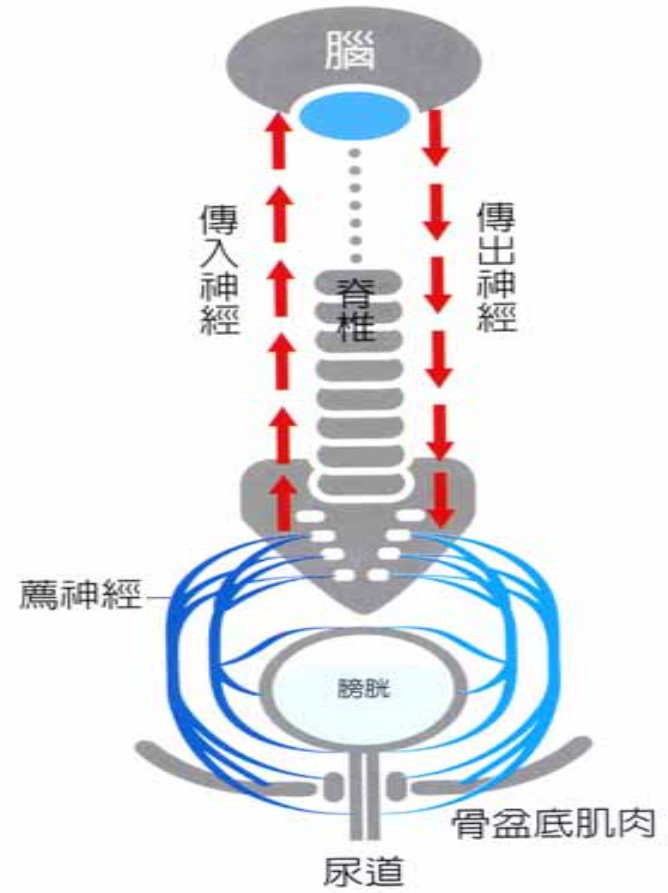
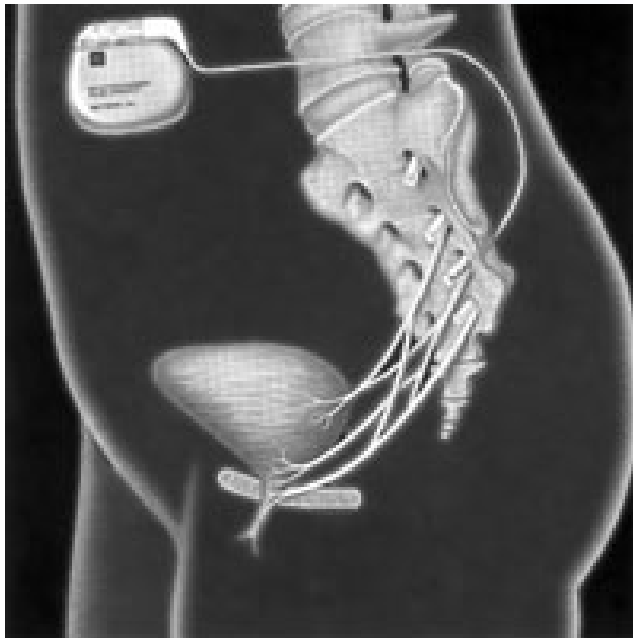
Cystostate(玻尿酸)

手術療法 ---膀胱切除、膀胱加大術



# IC最佳療法?

## 薦椎神經调控術



# IC最佳療法?

耐心治療

最佳治療---多方式(!)

---病患+醫療團隊(!!)

---關懷團體(?)



# IC和其它疾病關連?

慢性病及疼痛症候群---原因不明

過敏、腸躁症、肌纖維痛、皮膚敏感

全身性狼瘡、子宮內膜異位症、偏頭痛



# IC會遺傳?

基因或家族遺傳證據(0)

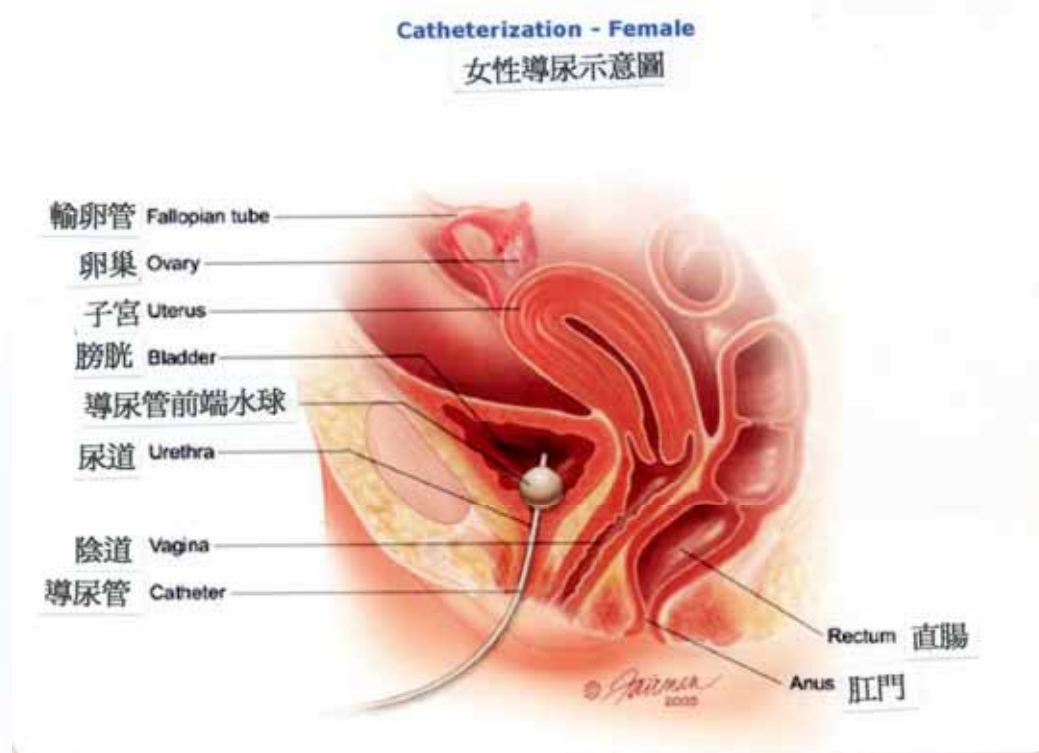
雙胞胎姊妹(Fishbein family)



# IC和性的關連?

性行為前、中、後---疼痛 (0)

---膀胱和陰道相連



## IC和性的關連?

- ④ 女性---女陰疼痛症候群
- 男性---射精疼痛、恥骨、陰囊、肛門痛、  
        骨盆腔功能失調
- ④ 性慾望減退
- 藥物、睡眠、疼痛
- ④ 避孕物引起IC復發
- 保險套乳膠、避孕器、殺精劑
- ④ 性增加膀胱感染
- IC復發
- IC非性病



# IC會變成膀胱癌？

- IC不會轉變成膀胱癌
- 診斷I.C.時，必須去除癌的可能性  
膀胱鏡、膀胱切片、尿液細胞檢查





# 嚴重型I.C. 應該膀胱切除嗎?(1)

可能不要(!!)

術後情況無法預測

不可恢復

5%IC可能考慮!!(膀胱容積極度收縮)




## 嚴重型I.C. 應該膀胱切除嗎?(2)

- ④ 雷射燒灼---潰瘍型I.C
- ④ 薦椎神經調控術---(遠景!)
- ④ 嚴重疼痛型IC---長期鴉片類止痛藥




# IC何時才能根治?

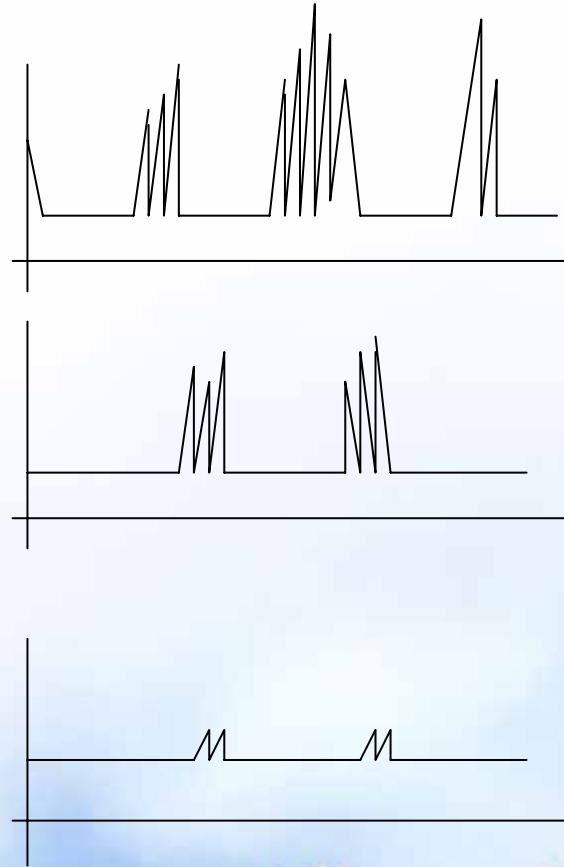
病因的探討



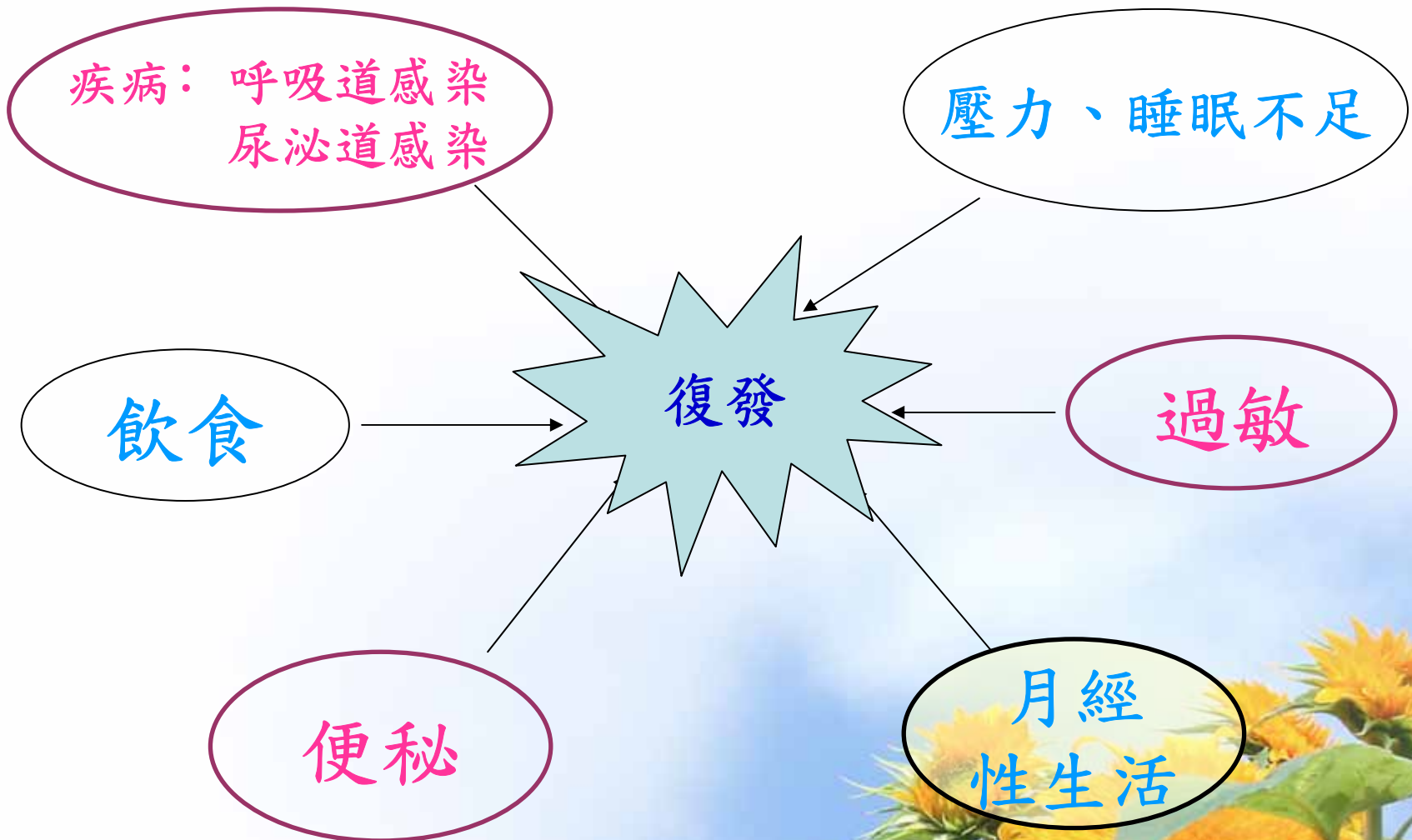治療的進步



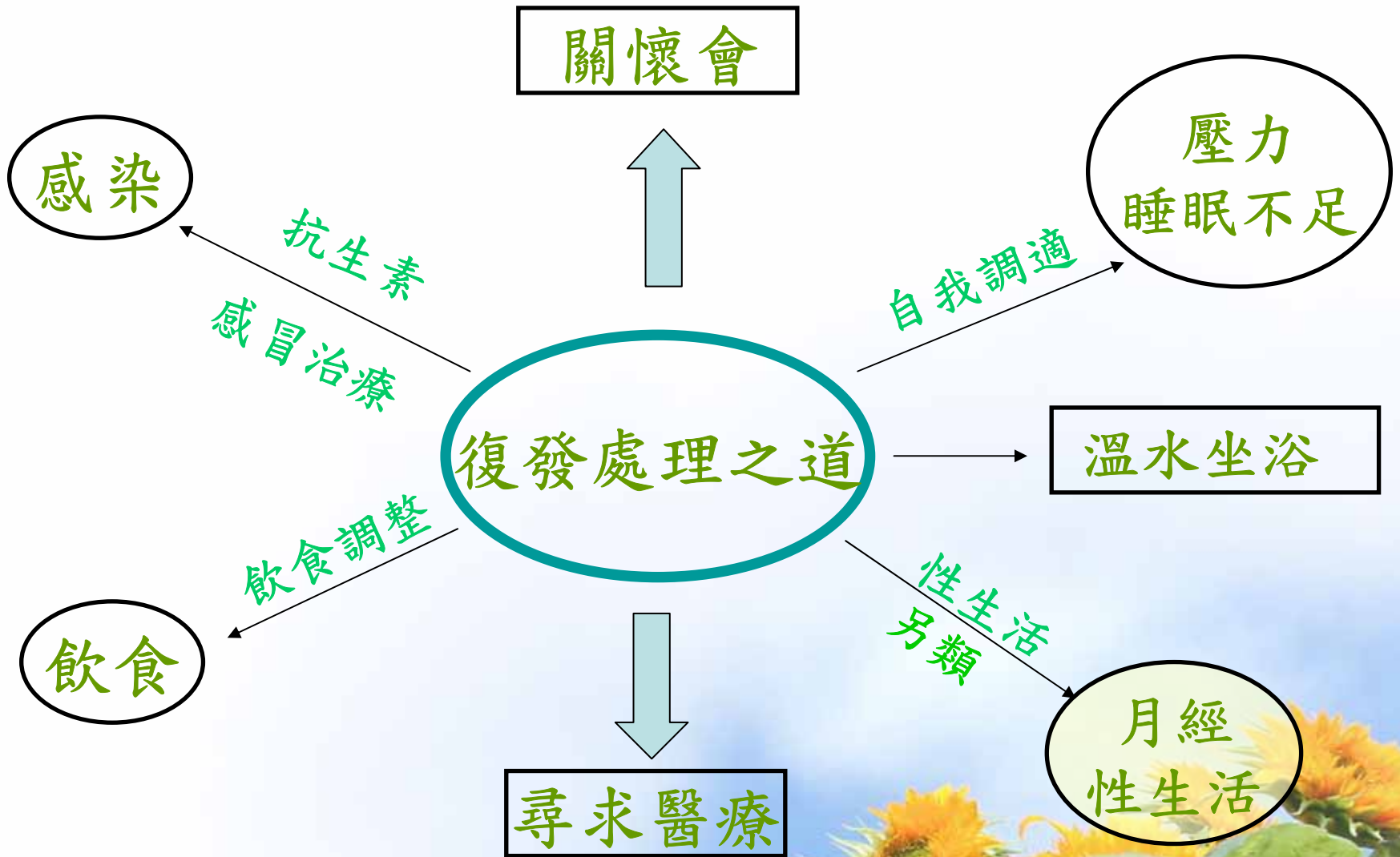
根治的來臨




# IC為何會復發?



# 復發時怎麼辦？



A scenic autumn path lined with trees with golden leaves. The path is paved and leads into the distance, flanked by lush green grass. The trees are tall and have dense foliage in shades of yellow and orange, creating a warm and inviting atmosphere. The lighting is soft, suggesting a late afternoon or early morning setting.

祝：生活

隨心所欲！